

# Kirurgisk behandling av förmaksflimmer i samband med hjärtkirurgi

Konsensusrapport från Sveriges arytmiansvariga hjärtkirurger

**ANDERS AHLSSON**, med dr, överläkare, thoraxkliniken, Universitetssjukhuset, Örebro  
anders.ahlsson@orebroll.se  
**ANDERS ALBÅGE**, docent, överläkare, thoraxkliniken, Karolinska universitetssjukhuset, Stockholm

**LENA JIDÉUS**, med dr, överläkare, thoraxkliniken, Akademiska universitetssjukhuset, Uppsala  
**EVA BERGLIN**, professor, överläkare, VO kärl-thorax, Sahlgrenska universitetssjukhuset, Göteborg

De senaste 20 åren har stora framsteg gjorts inom förmaksflimmerforskningen. Etiologiska mekanismer har delvis klarlagts, och nya invasiva metoder såsom kateterburen och kirurgisk ablation har introducerats. Syftet med ablation är att återställa sinusrytmen genom att elektriskt isolera de delar av förmaken som genererar/underhåller förmaksflimmer.

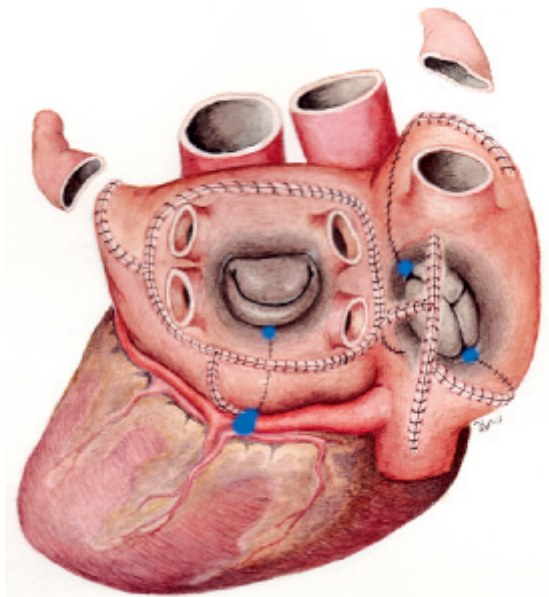
I de nya europeiska riktlinjerna för behandling av förmaksflimmer specificeras fem mål för den moderna behandlingen av förmaksflimmer: tromboemboliprofylax, behandling av bakomliggande hjärtsjukdom, reduktion av symtom, hjärtfrekvensreglering och rytmkontroll (återställande av sinusrytm) [1]. Kirurgisk behandling av förmaksflimmer är inordnad under det femte målet, men berör alla de andra delmålen.

Kirurgisk behandling av förmaksflimmer är av två typer: dels kan en kirurgisk ablation utföras i samband med annat hjärtkirurgiskt ingrepp, dels kan kraftigt symtomatiskt och svårbehandlat förmaksflimmer vara den enda indikationen för kirurgi.

Åren 1998–2008 utfördes i Sverige cirka 1700 kirurgiska ablationer i samband med annat hjärtkirurgiskt ingrepp, och under samma period gjordes ca 600 hjärtkirurgiska ingrepp med förmaksflimmer som enda indikation, varav cirka 500 ingrepp utgjordes av den sk Cox-maze III-operationen. Dessa operationer har resulterat i flera svenska avhandlingar [2–7] och studier [8–21].

Huvuddelen av de arytmi kirurgiska ingreppen är alltså kirurgisk behandling av förmaksflimmer i samband med annan hjärtoperation, och denna konsensusrapport behandlar enbart denna typ av ingrepp.

En kirurgisk ablation i samband med annan hjärtkirurgi



**Figur 1.** Cox-maze III-operation. Snitt i vänster och höger förmak, hjärtat sett bakifrån. Blå markeringar anger kryolesioner mot mitral- och trikuspidalklaffen respektive sinus coronarius för att komplettera incisioerna på dessa ställen. Både höger och vänster förmaksöra är amputerade.

Illustration: Ulrika Westerberg.

kan leda till återställd sinusrytm, förbättrad postoperativ hjärtfunktion [22] och ökad livskvalitet [23]. Kirurgisk ablation har inte förknippats med någon ökad operationsmortalitet eller -morbidity [24], men om den utförs på ett inadekvat sätt finns risk för inducerade svårbehandlade förmaksarytmier [25].

## Svensk referensgrupp bildas

Den kliniska uppgiften är att avgöra vilka patienter som har nytta av behandlingen och vilken metod som ska användas för varje enskild patient – ett beslut som bör tas gemensamt av behandlande kardiolog och toraxkirurg. I dag finns ett flertal metoder att åstadkomma en kirurgisk ablation, men

## ■ sammanfattat

**Förmaksflimmer** är vanligt och förekommer hos 6–10 procent av de patienter som ska genomgå kranskärlsoperation eller klaffkirurgi.

**Kirurgisk ablation** av förmaksflimmer i samband med kranskärlsoperation eller klaffkirurgi bör erbjudas alla symtomatiska och utvalda asymtomatiska patienter.

**Cox-maze III** (labyrinthoperation) är den metod som gett bäst resultat vad avser frihet från förmaksflimmer 1 år efter ingreppet.

**Under senare år** har flera nya metoder utvecklats för att åstadkomma elektriskt isolerande lesioner i hjärtats för-

mak. Dessa är tekniskt enklare och mindre invasiva. De är dock behäftade med sämre resultat än den ursprungliga Cox-maze III-operationen.

**Arytmiansvariga kirurger** på landets samtliga hjärtkirurgiska kliniker har nått samstämmighet om hur förmaksflimmer bör behandlas i samband med annan hjärtkirurgi.

**Denna konsensus**, vilken presenteras här, betonar vikten av att vid kirurgisk ablation följa lesionsmönstret i Cox-maze III och helst behandla både höger och vänster förmak för bästa långtidsresultat.

## »Fundamentet för kirurgisk behandling av förmaksflimmer utgörs av den sk maze-operationen ...«

resultaten av flertalet av dessa har inte varit helt tillfredsställande.

Med anledning av detta har man på uppdrag av Svensk thoraxkirurgisk förening bildat en arbetsgrupp, Svenska referensgruppen för arytmi kirurgi (SRAK), vars uppgift har varit att utarbeta en konsensus om kirurgisk flimmerbehandling i samband med annan hjärtkirurgi. SRAK består av arytmi ansvariga hjärtkirurger från alla Sveriges toraxkliniker.

### BAKGRUND

#### Cox-maze III

Fundamentet för kirurgisk behandling av förmaksflimmer utgörs av den sk maze-operationen som utvecklades och introducerades av den amerikanske kirurgen James L Cox 1992 [26-27]. Operationen föregicks av ett intensivt djurexperimentellt arbete, och den bakomliggande teorin var den sk multipla vägfronter-hypotesen, lanserad av Moe 1962. Enligt denna uppstår förmaksflimmer genom utlösande foci som startar reentry-mekanismer i förmaken med flera vägfronter av olika långa men bestämda refraktärperioder och hastigheter [28].

Genom att enligt ett bestämt mönster dela förmaksväggen med kniv och därefter sy ihop incisionerna (»klippa-och-sy«) kan man åstadkomma en labyrint (maze = labyrint), där sinusknutans impuls leds till AV-noden via en enda möjlig väg, och den förmaksyta som krävs för att underhålla ett förmaksflimmer reduceras (Figur 1).

Den version av maze-operationen som kallas Cox-maze III är den metod som hittills har visat de bästa resultaten med över 90 procent av patienterna fria från förmaksflimmer efter 1 år [3, 27]. Det kan noteras att Cox-maze III innehåller en komplett lungvensisolering som en del av lesionsmönstret. Operationen är tekniskt krävande och har därigenom fått en begränsad spridning. Det relativt omfattande ingreppet gör att det inte alltid är lämpligt att kombinera med annan hjärtkirurgi om patienten skulle behöva det.

De ööverträffade resultaten gör dock att Cox-maze III (klippa-och-sy) räknas som etablerad standardbehandling för patienter med kraftigt symtomatiskt och svårbehandlat förmaksflimmer som enda hjärtsjukdom.

#### Kateterburen lungvensisolering

Den franske kardiologen Haïssaguerre publicerade 1998 en studie om lungvenernas betydelse för uppkomsten av paroxysmalt förmaksflimmer och lade därmed grunden för lungvensisolering via kateterburen ablation [29].

Studien visade att det hos 90 procent av patienter med paroxysmalt förmaksflimmer finns utlösande foci i eller kring lungvenerna som sätter igång förmaksflimret, vilket sedan underhålls som självbevarande reentry-cirklar i resten av förmaksväggen tills de upphör spontant. Om lungvenerna isoleras elektriskt, när triggarsignalerna inte in till förmaksväggen och därmed uppstår inte ihållande förmaksflimmer.

## »Den version av maze-operationen som kallas Cox-maze III är den metod som hittills har visat de bästa resultaten ...«

Den kateterburna ablationen, som oftast utförs med hjälp av värmealstrande katetrar inlagda via ljumsken, är i dag ett alternativ för patienter med symtomatiskt förmaksflimmer som inte svarar på antiarytmisk mediciner. År 2010 genomfördes i Sverige 1148 kateterburna ablationer mot förmaksflimmer i Sverige, <<http://www.ablationsregistret.se>>, och det framtida behovet är beräknat till 1500–2000/år [30].

#### Snabb utveckling av flimmerkirurgi vid annan hjärtkirurgi

Med upptäckten av lungvenernas betydelse för paroxysmalt förmaksflimmer har även metoderna för kirurgisk förmaksflimmerbehandling utvecklats. Med hjälp av olika energiformer såsom radiofrekvens, laser, mikrovågor, kryoenergi och ultraljud har man försökt åstadkomma transmurala lesioner i förmaksvävnaden för att därmed kunna ersätta de kirurgiska incisionerna (klippa-och-sy) i Cox-maze III. Olika metoder och förenklade lesionsmönster har introducerats, ibland oegentligt kallade för »mini-maze«. De har ofta utförts enbart i vänster förmak.

Dessa ablationsmetoder är tekniskt enklare och snabbare, men är samtidigt behäftade med generellt sämre resultat än den ursprungliga Cox-maze III-operationen med 60–75 procent av patienterna fria från förmaksflimmer efter 1 år [8, 13, 15]. Det har särskilt visat sig att enbart vänstersidiga ablationer har sämre resultat vad gäller återställande av sinusrytm om patienten har icke-paroxysmalt förmaksflimmer. En fullständig biatrial Cox-maze III-operation kan i dag göras utan att använda klippa-och-sy-tekniken med kniv genom att åstadkomma samma lesioner med någon värme- eller kryoalstrande energikälla.

#### Minimalinvasiva tekniker

Titthålskirurgi mot förmaksflimmer har de senaste åren utvecklats som ett komplement till kateterburen ablation. Metoden utvärderas för närvarande i flera studier, och indikationen är vanligen svårbehandlat förmaksflimmer som är refraktärt mot läkemedelsbehandling och kateterburen ablation.

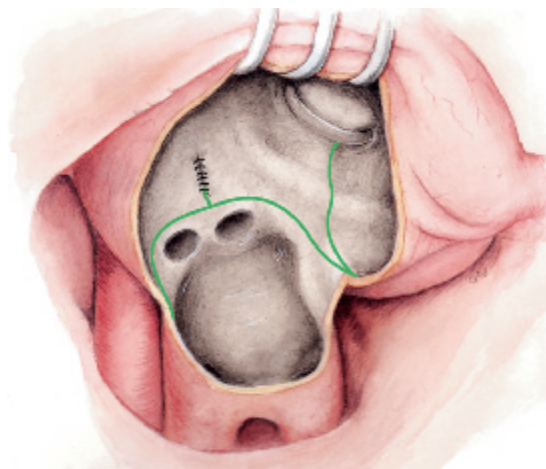
Titthålskirurgi mot förmaksflimmer utförs alltså med förmaksflimmer som enda indikation, och berörs inte vidare i dessa rekommendationer, som enbart gäller kirurgisk ablation i samband med annan hjärtkirurgi.

#### Tydligare riktlinjer behövs

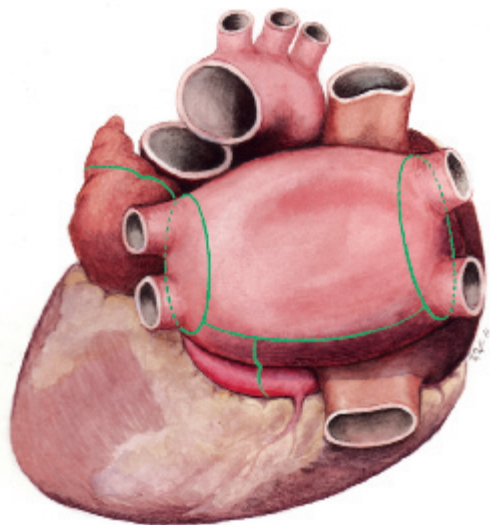
Det föreligger alltså i dag ett flertal behandlingsmöjligheter för hjärtkirurgipatienten med förmaksflimmer. Därmed finns också ett behov av tydligare riktlinjer där hänsyn tas till patientens typ av förmaksflimmer, övrig planerad hjärtkirurgi och patientens totala riskprofil. Syftet med denna konsensus är att ge rekommendationer om vilken typ av kirurgisk ablation som bör väljas för patienter som genomgår hjärtkirurgi och samtidigt har förmaksflimmer av paroxysmalt respektive icke-paroxysmalt slag.

#### METOD

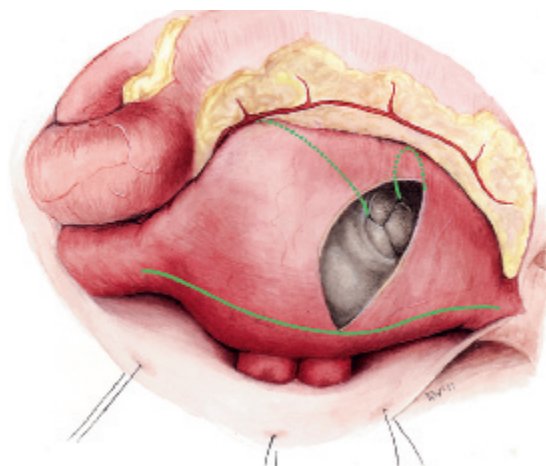
Svenska referensgruppen för arytmi kirurgi (SRAK) har under 18 månader gjort en systematisk litteratursökning, utvärderat egna och andras erfarenheter och i regelbundna möten utformat en konsensus. Arbetet har avgränsats till kirurgisk ablation vid annat hjärtkirurgiskt ingrepp och inriktats på den specifika frågeställningen vilken typ av lesionsmönster som visat sig mest effektivt med hänsyn till typ av förmaksflimmer och typ av hjärtkirurgiskt ingrepp. I litteraturgenomgången har speciell tonvikt lagts på de systematiska över-



**Figur 2.** Endokardiellt ablationsmönster, vänster förmak. Vänstra lungvensparets öppningar ligger ovanför de högra, som är delvis skymda. Linjen längst till höger går mellan lungvenerna och kanten på mitralklaffen, och går därmed över sinus coronarius, som är belägen epikardiellt och antyds i illustrationen med en ljusare nyans.



**Figur 3.** Epikardiellt ablationsmönster, vänster förmak.



**Figur 4.** Endo- och epikardiellt ablationsmönster, höger förmak. Samtliga illustrationer: Ulrika Westerberg.

sikter [31-36] och enstaka randomiserade studier som behandlar frågeställningen.

### RESULTAT

**Indikationer.** Indikationerna för kirurgisk ablation av förmaksflimmer vid annan hjärtkirurgi bestämdes till

- symtomatiskt förmaksflimmer
- asymtomatiskt förmaksflimmer där ablationen kan genomföras med minimal risk [1, 37].

Beslut om kirurgisk ablation eller inte ska vara grundat på en individuell bedömning av varje enskild patient. Det kan, beroende på faktorer/risker hos den enskilde patienten, vara rimligt att avstå från kirurgisk ablation som tillägg till annan komplex hjärtkirurgi.

**Beslutsprocess.** En kirurgisk ablationsbehandling som tillägg till övrig hjärtkirurgi kostar mellan 15 000 och 40 000 kronor och innebär ett ökat återbesök för kontroll av hjärtrytmen det första postoperativa året. Beslut om ablation bör därför tas gemensamt av inremitterande kardiolog och toraxkirurg.

**Typ av förmaksflimmer.** Förmaksflimmer klassificeras som paroxysmalt, persisterande, långvarigt persisterande eller permanent enligt riktlinjer år 2006 från American College of Cardiology/American Heart Association/European Society of Cardiology [38]. I detta konsensusdokument grupperas typ av förmaksflimmer såsom paroxysmalt respektive icke-paroxysmalt (= persisterande/långvarigt persisterande/permanent) enligt en interventionell modell [25] för att tydliggöra vilket ablationsmönster som rekommenderas för vilken typ av förmaksflimmer för att uppnå bästa resultat.

**Kirurgiskt ablationsmönster.** Kirurgiskt ablationsmönster kan vara

1. endokardiell ablation av vänster förmak (Figur 2), dvs en boxlesion runt de fyra lungvenerna (lungvensisolering) + mitralklaff/sinus coronarius-linje + linje till vänster förmaksöra
2. epikardiell ablation av vänster förmak (Figur 3), dvs epikardiell lungvensisolering + förbindande linje + mitralklaff/sinus coronarius-linje + linje till vänster förmaksöra
3. endo-/epikardiell ablation av höger förmak (Figur 4).

Med biatrial ablation menas en kombination av ablation 1 eller 2 och 3.

**Kirurgiskt lesionsmönster.** Val av kirurgiskt lesionsmönster i kombination med övrig hjärtkirurgi kan göras enligt följande alternativ:

- Aortaklaffkirurgi/kranskärlskirurgi/annan hjärtkirurgi:
  - Paroxysmalt förmaksflimmer: ablation 1 eller 2.
  - Icke-paroxysmalt förmaksflimmer: biatrial ablation (1 eller 2 samt 3).
- Mitralklaffkirurgi:
  - Paroxysmalt förmaksflimmer: ablation 1.
  - Icke-paroxysmalt förmaksflimmer: biatrial ablation (1 samt 3).
- Kirurgi vid förmaksseptumdefekt:
  - Paroxysmalt/icke-paroxysmalt förmaksflimmer: biatrial ablation (1 samt 3).

### DISKUSSION

Flera energikällor är tänkbara för att åstadkomma de kirur-

giska lesionerna. Vår rekommendation av lesionsmönster ska ses som ett absolut lägsta krav – det är aldrig fel att utföra en biatrial ablation vid paroxysmalt förmaksflimmer. Det kirurgiska ablationsmönstret är valt enligt den evidensbaserade kunskapen »ju mer likt Cox-maze III, desto bättre resultat«, dvs helst biatrial ablation enligt lesionerna i Cox-maze III och alltid mitralklaff/sinus coronarius-linjen, under förutsättning att lesionen blir transmural [25, 31, 39]. Avvikelse från lesionsmönstret eller utelämnade lesioner kan ge upphov till andra mycket svårbehandlade arytmier. Vänstersidigt atypiskt förmaksfladder, sk reentry-takykardi, kan uppstå vid inkomplett eller utelämnad mitralklaff/sinus coronarius-lesion, och högersidigt förmaksfladder kan uppstå vid enbart vänstersidig ablation av icke-paroxysmalt förmaksflimmer. Dessa arytmier kan ge uttalade palpitationsbesvär och orkeslöshet, och symtomen kan upplevas värre än det preoperativa förmaksflimmers symtomatologi.

Eftersom klar evidens hittills saknas för nyttan med att sluta vänster förmaksöra (det kan till och med leda till tromboemboli i en ofullständig slutning), har vi avstått från någon specifik rekommendation. Om förmaksörat sluts bör man med peroperativt ultraljud förvissa sig om att fullständig exklusion ifrån cirkulationen har uppnåtts [40-41].

För bästa resultat föreligger samma behov av uppföljning vid kirurgisk ablation som efter kateterburen ablation. Det första postoperativa året brukar patienterna följas regelbundet med täta EKG-kontroller, bandspelar-EKG, telefonöverförda självregistreringar eller implanterbara långtids-EKG-bandspelare. Antiarytmisk behandling med beredskap för elektrokonvertering är vanlig de första 3 månaderna och leder sannolikt till bättre resultat på sikt [42]. Effekten av den kirurgiska ablationen kan utvärderas först efter 3 månaders läkningsfas, eftersom ablationen initialt leder till ökad in-

flammatorisk aktivitet i förmaket och ibland ökad förmaksflimmerbörda. Alla patienter bör behandlas med antikoagulantia minst 6 månader, och utsättning av antikoagulantia bör därefter ske först efter dokumenterad förmaksflimmerfrihet i långtidsregistreringar. Flera av dessa patienter är äldre och multistjuka med CHADS2-poäng (cardiac failure, hypertension, age, diabetes and stroke doubled) som motiverar långtidsbehandling med antikoagulantia, även om patienten blir kliniskt fri från förmaksflimmer.

Denna konsensus är baserad på det aktuella kunskapsläget. Det saknas stora jämförande studier av olika lesionsmönster, och effektmåten inom kirurgiska ablationsstudier varierar. Inte desto mindre anser vi att det föreligger ett stort behov av att definiera de metoder och lesionsmönster som hittills visat bäst resultat. Vi vill med denna konsensus nå samstämmighet inom landet om hur hjärtkirurgiska patienter med samtidigt förmaksflimmer av olika slag bäst ska behandlas.

■ *Potentiella bindningar eller jävsförhållanden: Inga uppgivna.*

■ *Artikeln utgår från Svenska referensgruppen för arytmi kirurgi (SRAG): Anders Ahlsson, Örebro; Anders Albåge, Stockholm; Eva Berglin, Göteborg; Gabriella Boano, Linköping; Ulf Hermansson, Linköping; Anders Holmgren, Umeå; Lena Jidéus, Uppsala; Per-Ola Kimblad, Lund; Göran Källner, Stockholm; Henrik Scherstén, Göteborg; Johan Sjögren, Lund; Elisabeth Ståhle, Uppsala; Bengt Åberg, Karlskrona.*

Kommentera denna artikel på Lakartidningen.se

REFERENSER

- Camm AJ, Kirchhof P, Lip GY, Schotten U, Savelieva I, Ernst S, et al. Guidelines for the management of atrial fibrillation: the Task Force for the Management of Atrial Fibrillation of the European Society of Cardiology (ESC). *Eur Heart J*. 2010;31(19):2369-429.
- Albåge A, Bengtsson L, van der Linden J, Lindblom D, Kenneback G, Flodin T, et al. Ny hjärtkirurgisk metod vid förmaksflimmer. Maze-operation återställer sinusrytm. *Läkartidningen* 1997;94(40):3511-5.
- Bagge L, Blomström P, Nilsson L, Einarsson GM, Jidéus L, Blomström-Lundqvist C. Epicardial off-pump pulmonary vein isolation and vagal denervation improve long-term outcome and quality of life in patients with atrial fibrillation. *J Thorac Cardiovasc Surg*. 2009;137(5):1265-71.
- Berglin E. Epicardial cryoablation of atrial fibrillation in patients undergoing mitral valve surgery. *Operative Techniques in Thoracic and Cardiovascular Surgery*. 2004; 9(1):59-71.
- Blomström-Lundqvist C, Johansson B, Berglin E, Nilsson L, Jensen SM, Thelin S, et al. A randomized double-blind study of epicardial left atrial cryoablation for permanent atrial fibrillation in patients undergoing mitral valve surgery: the SWEDish Multicentre Atrial Fibrillation study (SWEDMAF). *Eur Heart J*. 2007;28(23):2902-8.
- Hoults B, Johansson B, Berglin E, Karlsson T, Edvardsson N, Wandt B. Left ventricular diastolic function and right atrial size are important rhythm outcome predictors after intraoperative ablation for atrial fibrillation. *Echocardiography*. 2010;27(8):961-8.
- Lönnholm S, Blomström P, Nilsson L, Blomström-Lundqvist C. Long-term effects of the maze procedure on atrial size and mechanical function. *Ann Thorac Surg*. 2008;85(3):916-20.
- Lönnholm S, Blomström P, Nilsson L, Oxelbark S, Jidéus L, Blomström-Lundqvist C. Effects of the maze operation on health-related quality of life in patients with atrial fibrillation. *Circulation*. 2000; 101(22):2607-11.
- Stulak JM, Dearani JA, Daly RC, Zehr KJ, Sundt TM 3rd, Schaff HV. Left ventricular dysfunction in atrial fibrillation: restoration of sinus rhythm by the Cox-maze procedure significantly improves systolic function and functional status. *Ann Thorac Surg*. 2006;82(2):494-500; discussion 500-1.
- Forlani S, De Paulis R, Guerrieri Wolf L, Greco R, Polisca P, Moscarelli M, et al. Conversion to sinus rhythm by ablation improves quality of life in patients submitted to mitral valve surgery. *Ann Thorac Surg* 2006;81(3):863-7.
- Ad N, Cheng D, Martin J, Berglin E, Chang B, Doukas G, et al. Surgical ablation for atrial fibrillation in cardiac surgery – a consensus statement of the international society of minimally invasive cardiothoracic surgery (ISMICS) 2009. *Innovations*. 2010;5(2):74-83.
- Cox JL. The longstanding, persistent confusion surrounding surgery for atrial fibrillation. *J Thorac Cardiovasc Surg*. 2010;139(6): 1374-86.
- Cox JL, Jaquiss RD, Schuessler RB, Boineau JP. Modification of the maze procedure for atrial flutter and atrial fibrillation. II. Surgical technique of the maze III procedure. *J Thorac Cardiovasc Surg*. 1995;110(2):485-95.
- Cox JL, Boineau JP, Schuessler RB, Jaquiss RD, Lapps DG. Modification of the maze procedure for atrial flutter and atrial fibrillation. I. Rationale and surgical results. *J Thorac Cardiovasc Surg*. 1995;110(2):473-84.
- Haïssaguerre M, Jais P, Shah DC, Takahashi A, Hocini M, Quiniou G, et al. Spontaneous initiation of atrial fibrillation by ectopic beats originating in the pulmonary veins. *N Engl J Med*. 1998;339(10): 659-66.
- SBU. Kateterburen ablationsbehandling vid förmaksflimmer. Stockholm: Statens beredning för medicinsk utvärdering (SBU); 2010. SBU Alert-rapport nr 2010-06. ISSN 1652-7151.
- Barnett SD, Ad N. Surgical ablation as treatment for the elimination of atrial fibrillation: a meta-analysis. *J Thorac Cardiovasc Surg*. 2006;131(5):1029-35.
- Calkins H, Brugada J, Packer DL, Cappato R, Chen SA, Crijns HJ, et al. HRS/EHRA/ECAS expert Consensus Statement on catheter and surgical ablation of atrial fibrillation: recommendations for personnel, policy, procedures and follow-up. A report of the Heart Rhythm Society (HRS) Task Force on catheter and surgical ablation of atrial fibrillation. *Heart Rhythm*. 2007;4(6):816-61.
- Fuster V, Ryden LE, Cannom DS, Crijns HJ, Curtis AB, Ellenbogen KA, et al. ACC/AHA/ESC 2006 guidelines for the management of patients with atrial fibrillation-executive summary: a report of the American College of Cardiology/American Heart Association Task Force on practice guidelines and the European Society of Cardiology Committee for Practice Guidelines (Writing Committee to Revise the 2001 Guidelines for the Management of Patients with Atrial Fibrillation). *Eur Heart J*. 2006;27(16):1799-2030.
- Gillinov AM. Choice of surgical lesion set: answers from the data. *Ann Thorac Surg*. 2007;84(5): 1786-92.